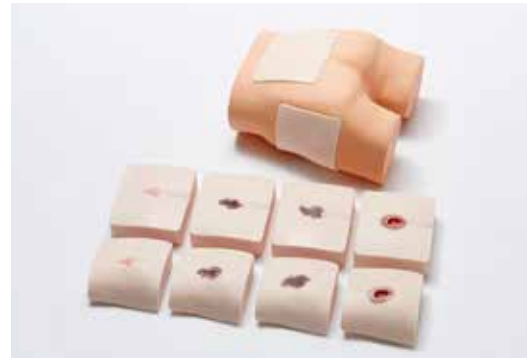

組織損傷超音波観察トレーニングファントム DTIトレーニングセット

- 本体ボディ／重量：1.7kg
- 本体パーツ／
【仙骨ブロック】数量：5種一組 重量：6.5kg サイズ：W180×D160×H55
【大転子ブロック】数量：5種一組 重量：4.2kg サイズ：W160×D150×H55
- 付属品／ベビーパウダー

DTIの発生しやすい2つのポイントで
様々な褥瘡把握のトレーニングに

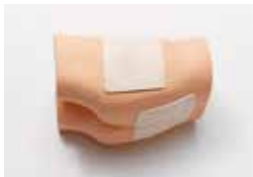

実習

1 部位の確認

側臥位には大転子、腹臥位には仙骨を内蔵。
褥瘡の生じやすい部位の確認トレーニングが可能です。

大転子部



仙骨部

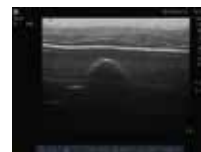

2 短軸、長軸の抽出

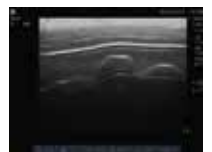短軸、長軸、全方位から最適な画像を映し出すことが可能です。



短軸




長軸

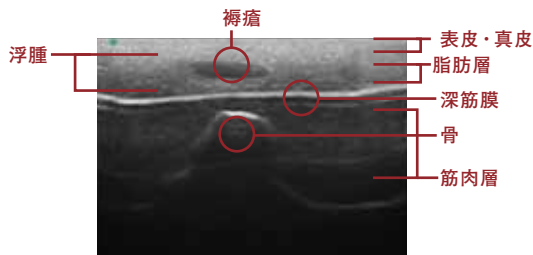
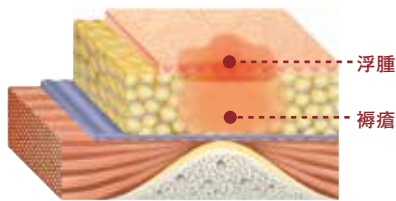


3. 仙骨部と大転子部での代表的な4つのパターンの症例観察トレーニング

軽度な褥瘡：浮腫と低エコー域



皮膚表面には
ピンク色の軽
い症状しかで
ていない状態



浅筋膜の消失や、限局的な低輝度領域、異常所見の存在部位・深さ
などを観察するとカテゴリー／ステージⅠ～Ⅱの浅い褥瘡を確認可能

中程度の褥瘡 (浮腫と膿瘍)

カテゴリー／ス
テージⅡではある
が、重症化を疑う
DTIがみられる

重度な褥瘡 (浮腫と数石状の膿瘍)

皮膚表層からは分
かりにくい損傷が
あり、重症化した
DTIがみられる。
カテゴリー／ス
テージⅢの分類

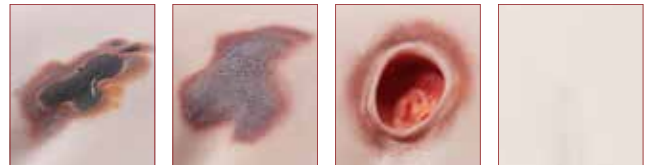ポケットを 形成した褥瘡

カテゴリー／ス
テージⅣの分類
で、ポケットが全
周的に拡大してい
ることが観察できる

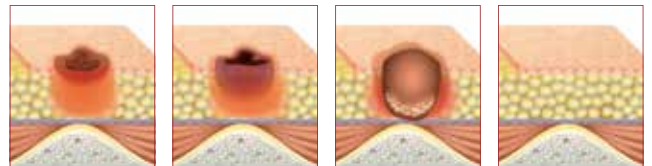
正常

浅筋膜の消失も断
裂もない正常な脂
肪層、深筋膜、筋層
を観察できる

○褥瘡部



○内部イメージ



○エコー観察画像

